



SURAT KETERANGAN
Nomor: 65/VII/Adm-P-P3M/SHT/2023

Pusat Penelitian, Pengembangan dan Pengabdian Kepada Masyarakat (Pusat P3M) Stikes Hang Tuah Surabaya menerangkan bahwa telah selesai melaksanakan pemeriksaan plagiarisme dengan membandingkan artikel-artikel lain menggunakan perangkat lunak melalui <https://www.turnitin.com/> pada tanggal 24 Juli 2023.

Penulis : Ninik Ambar Sari, Nisha Dharmayanti Rinarto
Judul : *Percutaneous Coronary Intervention* Sebagai Tindakan Emergensi Pada Kasus Infark Miokard Akut Akibat Trauma Tumpul Thorax:
Literature Review
No. Pemeriksaan : 2135812563.2023.07.24

Dengan hasil sebagai berikut:

Tingkat kesamaan di seluruh artikel (*Similarity Index*) sebesar 18%

Demikian surat keterangan ini dibuat untuk digunakan sebagaimana mestinya.

Surabaya, 25 Juli 2023
Kepala Pusat P3M
STIKES Hang Tuah Surabaya



Christina Yulastuti, S.Kep., Ns., M.Kep.
NIP.03.017

PERCUTANEUS CORONARY INTERVENTION SEBAGAI TINDAKAN EMERGENSI PADA KASUS INFARK MIOKARD AKUT AKIBAT TRAUMA TUMPUL THORAX : LITERATURE REVIEW

by Nisha Damayanti

Submission date: 24-Jul-2023 10:39AM (UTC+0700)

Submission ID: 2135812563

File name: LR_Percutanneus.pdf (269.77K)

Word count: 3224

Character count: 20079

PERCUTANEUS CORONARY INTERVENTION SEBAGAI TINDAKAN EMERGENSI PADA KASUS INFARK MIOKARD AKUT AKIBAT TRAUMA TUMPUL THORAX : LITERATURE REVIEW

(PERCUTANEOUS CORONARY INTERVENTION AS EMERGENCY MEASURES IN THE CASE OF ACUTE MYOCARDIAL INFARCTION DUE TO THORAX TUMPUL TRAUMA : LITERATURE REVIEW)

Ninik Ambar Sari, Nisha Dharmayanti Rianto

STIKES Hang Tuah Surabaya, Surabaya, Indonesia

RIWAYAT ARTIKEL

Diterima: 20 November 2020
 Disetujui: 1 Desember 2020

KONTAK PENULIS

Ninik Ambar Sari
 niniksht@gmail.com
 STIKES Hang Tuah Surabaya,
 Surabaya, Indonesia

ABSTRAK

Pendahuluan: Infark miokard akut (IMA) penyebab non aterosklerotik pada dewasa muda disebabkan oleh trauma tumpul thorax merupakan kasus yang langka, tetapi berpotensi mengancam nyawa yang harus ditangani segera pada pasien yang datang ke IGD. Percutaneous Coronary Intervention (PCI) adalah standar emas untuk diagnosis dan manajemen. Karena prognosis pasien ini terkait erat dengan diagnosis dan penatalaksanaan dini, sangat penting untuk menjaga indeks kecurigaan yang tinggi untuk Acute Coronary Syndrome (ACS) pada pasien dengan trauma tumpul thorax dan nyeri dada. Penelitian ini bertujuan untuk menyajikan tindakan PCI pada pasien IMA disebabkan oleh trauma tumpul thorax dan untuk meninjau beberapa literatur mengenai topik ini.

Metode: Penelitian ini merupakan bentuk literature review terhadap artikel dengan tema Percutaneous Coronary Intervention pada pasien infark miokard akut pebab trauma tumpul thorax. Artikel pada penelitian ini berasal dari database elektronik Google Scholar, PubMed, Proquest, Scopus dan Science Direct dimulai tahun 2005 sampai dengan 2020.

Hasil: Hasil penelusuran menggunakan kata kunci Percutaneous Coronary Intervention, acute myocardial infarction, blunt chest trauma diperoleh 56 artikel. 15 artikel yang memenuhi kriteria inklusi kemudian dilakukan review terhadap full text nya.

Kesimpulan: Tindakan emergensi Percutaneous Coronary Intervention efektif dilakukan dan merupakan terapi yang aman untuk kasus Infark Miokard Akut akibat trauma tumpul Thorax. Tindakan emergensi Percutaneous Coronary Intervention menjadi pilihan terbaik untuk pasien tanpa disertai dengan perdarahan pada organ lain.

Kata Kunci

PCI, IMA, dan Trauma Tumpul Thorax

ABSTRACT

Introduction: Acute myocardial infarction (AMI) as a non-atherosclerotic cause in young adults caused by blunt thoracic trauma is a rare, but potentially life-threatening case that must be treated immediately in patients who come to the ER. Percutaneous Coronary Intervention (PCI) is the gold standard for diagnosis and management. Because the prognosis of this patient is closely related to early diagnosis and management, it is very important to maintain a high index of suspicion for Acute Coronary Syndrome (ACS) in patients with blunt thoracic trauma and chest pain. This study aims to present PCI action in AMI patients caused by blunt thoracic trauma and to review some literature on this topic.

Method: This study is a form of literature review of articles with the theme Percutaneous Coronary Intervention in patients with acute myocardial infarction that cause blunt

2
thorax trauma. Articles in this study came from the electronic databases of Google Scholar, PubMed, Proquest, Scopus and Science Direct from 2005 to 2020.

7
Result: Search results using the keywords Percutaneous Coronary Intervention, acute myocardial infarction, blunt chest trauma were obtained 56 articles. 15 articles that met the inclusion criteria were then reviewed for their full text.

Conclusion: Percutaneous Coronary Intervention emergency measures are effective and safe therapy for cases of acute myocardial infarction due to blunt Thorax trauma. Percutaneous Coronary Intervention emergency measures are the best choice for patients without bleeding in other organs.

Keywords

PCI, IMA, Blunt Chest Trauma

Kutip sebagai:

Ambarsari, N., & Rinarto, N. D. (2020). Percutaneous Coronary Intervention sebagai Tindakan Emergeni Pada Kasus Infark Miokard Akut Akibat Trauma Tumpul Thorax: Literature Review. *Crit. Méd. Surgical. Nurs. J.*, 9(2), 62-66.

1. LATAR BELAKANG

Trauma tumpul thorax adalah cedera non penetrasi pada dinding thorax atau organ thorax karena mekanisme seperti kompresi, trauma langsung, atau 10 tautan asselerasi atau deselerasi dan merupakan masalah utama yang paling sering terjadi pada bagian emergensi (Emet, M., et al., 2010). 10 trauma tumpul thorax dapat mengenai jantung, pleura dan paru-paru, diafragma, atau organ-organ dalam mediastinum. Komplikasi trauma tumpul thorax yang paling sering adalah kontusio miokard disertai dengan nekrosis miokard, aritmia, efusi pericardial atau temponade, diseksi arteri aorta, dan ruptur miokard (Colombo, F., Zuffi, A., & Lupi, A., 2014). Insiden trauma tumpul thorax sering terjadi dan jika tidak ditangani segera dapat menyebabkan kematian (Bernardin & Torquet, 2012). Trauma dada menjadi penyebab kematian utama pada dewasa (Ander, R, et.al, 2012).

Kejadian trauma tumpul thorax sering terjadi di Amerika Serikat dan merupakan penyebab signifikan kematian pada anak remaja. Penyebab terbesar berkaitan dengan mekanisme tinggi energi seperti kecelakaan kendaraan bermotor, tabrakan sepeda motor dan terjatuh (Jonathan, H., et al., 2013). Menurut Tobin, J. M., & Varon, A. J. (2012) trauma merupakan penyebab kematian utama ketiga setelah penyakit jantung dan kanker untuk semua golongan usia di Amerika Serikat. Kasus trauma jantung akibat trauma tumpul thorax jarang terjadi, sekitar 5 - 15% dari trauma dada (Colombo, F., Zuffi, A., & Lupi, A., 2014). Perez, et.al (2020) menyatakan 77 kasus trauma tumpul thorax yang menyebabkan IMA, 64% diantaranya terkait kecelakaan lalu lintas dan 4% terkait dengan perkelahian. Sesaat setelah kejadian trauma tumpul thorax, terjadi kontusio miokard luas yang memperparah terjadinya IMA dengan temuan EKG yang khas.

Trauma tumpul thorax mengakibatkan jantung dan arteri koroner mengalami trauma, hal ini terjadi akibat mekanisme deselerasi secara cepat dan mengakibatkan terjadi robekan pada organ jantung dan sekitarnya (Rahul, Dilip & Pankaj, 2013). Infark

Miokard Akut (IMA) terjadi akibat robekan intima jantung, perdarahan di subintimal koroner, trombosis intra luminal, spasme vascular, ruptur plak arteriosklerosis yang sebelumnya sudah ada, diseksi arteri koroner, spasme dan ruptur yang menjadi penyebab umum oklusi koroner. Oklusi arteri koroner atau IMA akibat trauma tumpul thorax membawa resiko yang signifikan terhadap morbiditas dan mortalitas (Colombo, F., Zuffi, A., & Lupi, A., 2014, dan Lobay, K., & Macgougan, C., 2012).

Waktu terjadinya IMA pada pasien yang datang di ruang emergensi tidak jelas, karena seringkali pada awal penanganan, tim medis tidak melakukan pemeriksaan secara spesifik mengenai tanda iskemia miokard pada pasien. oleh karena itu, tim medis harus merekomendasikan untuk melakukan pemeriksaan secara spesifik ketika ditemukan pasien datang ke ruang emergensi dengan keluhan tidak nyaman pada dada akibat trauma tumpul thorax, trauma arteri koroner, atau iskemia myokard. Pemeriksaan spesifik meliputi monitoring EKG berkelanjutan, tes serial troponin, dan *echocardiographic*.

Penatalaksanaan *acute coronary syndrome* (ACS) dengan trauma tumpul thorax atau tanpa trauma pada prinsipnya sama, yaitu saat terjadi ST Elevasi maka harus dilakukan segera revaskularisasi salah satunya dengan cara dilakukan terapi *Percutaneous Coronary Intervention* (Perez, et al., 2020). Hal ini membuat peneliti tertarik untuk mengkaji lebih lanjut mengenai terapi *Percutaneous Coronary Intervention* pada kasus Infark Miokard Akut akibat trauma tumpul thorax. Tujuan dari penelitian ini adalah menyajikan dasar-dasar terapi *Percutaneous Coronary Intervention* sebagai tindakan emergensi pada kasus Infark Miokard Akut akibat trauma tumpul thorax.

2. METODE

5
Penelitian ini merupakan penelitian yang berbentuk *Literature Review*. Penelitian ini dipakai untuk mengumpulkan 5 data atau sumber yang berhubungan dengan topik dari berbagai sumber seperti jurnal, buku, internet, daftar pustaka lainnya.

Peneliti melakukan penelusuran ke berbagai search engine diantaranya : Google Scholar, PubMed,

Proquest, Scopus dan Science Direct dengan menggunakan kata kunci, *Percutaneous Coronary Intervention, acute myocardial infarction, blunt chest trauma*. Kemudian artikel atau jurnal yang sesuai dengan kriteria inklusi dan eksklusi diambil untuk selanjutnya dianalisis. Kriteria inklusi diantaranya adalah artikel terbitan 2000-2020, berbahasa Indonesia dan Inggris, tema tentang *Percutaneous Coronary Intervention* sebagai tindakan emergensi pada kasus Infark Miokard Akut akibat trauma tumpul thorax, subyek pada manusia, desain penelitian primer : studi korelasi dan studi komparasi. Kriteria eksklusi adalah tidak tersedia *fulltext* format pdf dan duplikasi artikel.

3. HASIL

Deskripsi dari Percutaneous Coronary Intervention pada Pasien Infark Miokard Akut

Kejadian trauma tumpul thorax yang menyebabkan kerusakan pada jantung seperti oklusi arteri koronaria, contusion miokard, rupture ventricular, ventrikel septal defect penyebab dengan IMA (Rahul, Dilip & Pankaj, 2013). IMA dengan gambaran ST elevasi (STEMI) akibat trauma tumpul thorax sangat jarang terjadi. Beberapa laporan kasus telah menggambarkan kerusakan pada *left anterior descending artery* (LAD) disebabkan karena posisinya dekat dengan thorax. Kekuatan pergeseran yang terjadi pada arteri koronaria selama trauma dapat menyebabkan robekan pada intimal dan thrombosis intraluminal (Abdolrahimi, et al, 2016). Ruptur vaskula, emboli pada arteri koronaria, fisura dari plak arterosklerosis yang terlepas dan spasme vascular di lokasi cedera dapat memicu terjadinya IMA (Lolay & Abdel, 2016). Kejadian Infark Miokard Akut (IMA) akibat trauma tumpul thorax merupakan komplikasi yang mengancam jiwa dari trauma tumpul thorax (Gurfinkel, E., & Lernoud, V., 2006). Pengenalan awal dan manajemen yang tepat dari kondisi ini sangat penting dalam mengurangi angka morbiditas dan mortalitas pada pasien trauma (Tsai, TN, et al., 2005).

Pasien dengan nyeri dada tipikal harus dievaluasi untuk kemungkinan MI. EKG dan penanda jantung merupakan alat awal yang sangat baik dan keberadaan gejala harus segera dipantau dengan troponin serial dan EKG setiap tiga sampai enam jam. Ekokardiogram disamping bed pasien adalah alat yang sangat berguna untuk mengidentifikasi komplikasi yang mengancam jiwa. Pasien dengan STEMI harus segera dievaluasi oleh kardiologi untuk kemungkinan intervensi darurat. Karena obstruksi arteri koroner akibat trauma adalah patofisiologi utama,

PCI adalah standar emas untuk diagnosis dan manajemen. Karena prognosis pasien ini terkait erat dengan diagnosis dan penatalaksanaan dini, sangat penting untuk menjaga indeks kecurigaan yang tinggi

untuk Acute Coronary Syndrome (ACS) pada pasien dengan trauma tumpul thorax dan nyeri dada (Perez, et.al., 2020).

Hal ini didukung oleh Al-Aqeedi (2011) yang menyatakan bahwa penanganan awal pada pasien IMA akibat trauma tumpul thorax dengan tindakan *Percutaneous Coronary Intervention* (PCI) dengan atau tanpa stent secara signifikan terbukti dapat mengembalikan vaskularisasi arteri koroner yang mengalami oklusi.

Intervensi koroner perkutan (PCI) juga dikenal dengan coronary angioplasty adalah prosedur invasif non-bedah dengan tujuan untuk meringankan penyempitan atau penyumbatan arteri koroner dan meningkatkan suplai darah ke jaringan iskemik. Ini biasanya dicapai dengan metode yang berbeda, yang paling umum adalah penggelembungan segmen sempit atau pemasangan stent untuk menjaga arteri tetap terbuka. Dengan dilakukannya PCI, gejala dari nyeri dada (angina), sesak nafas (dyspnea), dan congestive heart failure dapat dihilangkan (Capodanno, et.al., 2018).

Arteri koroner dapat diakses untuk angiogram melalui pendekatan radial atau femoralis. Secara umum, pendekatan arteri radial lebih disukai untuk mengurangi risiko perdarahan di lokasi akses karena arteri radial dapat dengan mudah tertekan terhadap tulang radial, dibandingkan dengan arteri femoralis. Namun, akses ke arteri radial membutuhkan pengalaman dan keahlian karena ukurannya yang kecil. Sebelum akses melalui arteri radial, sirkulasi palmar arch harus dinilai untuk menghindari iskemia tangan dari komplikasi selama prosedur (Waksman, et.al., 2019).

Risiko minor seperti memar pada pergelangan tangan atau pangkal paha akibat penusukan, reaksi alergi terhadap kontras, dan gangguan fungsi ginjal akibat zat kontras yang berlebihan. Komplikasi yang lebih serius seperti stroke, gangguan irama yang fatal seperti VT/VF, Infark Miokard, Diseksi Aorta, dan kematian pada tindakan PCI atau PTCA biasanya kecil (< 1%). Biasanya komplikasi lebih sering terjadi pada pasien dengan kondisi penyakit yang berat, usia tua > 75 tahun, adanya penyakit penyerta seperti ginjal dan kencing manis, penderita wanita, pompa jantung yang menurun, serta penyempitan yang banyak dan berat (Haryanto, 2018).

4. PEMBAHASAN

Manajemen untuk IMA akibat trauma tumpul thorax secara optimal belum ditetapkan, hal ini disebabkan oleh insiden yang jarang pada kasus tersebut membuat skala uji klinis menjadi luas dan sulit. Banyak penelitian sebelumnya menyatakan penggunaan terapi trombolitik cocok untuk kasus oklusi arteri koroner. Namun, banyak pasien dengan kasus trauma tidak cocok dengan terapi trombolitik karena resiko perdarahan dari trauma penyerta lainnya (Colombo, F., Zuffi, A., & Lupi, A., 2014).

Menurut Bernardin & Torquet (2012) menyatakan bahwa Penatalaksanaan IMA yang

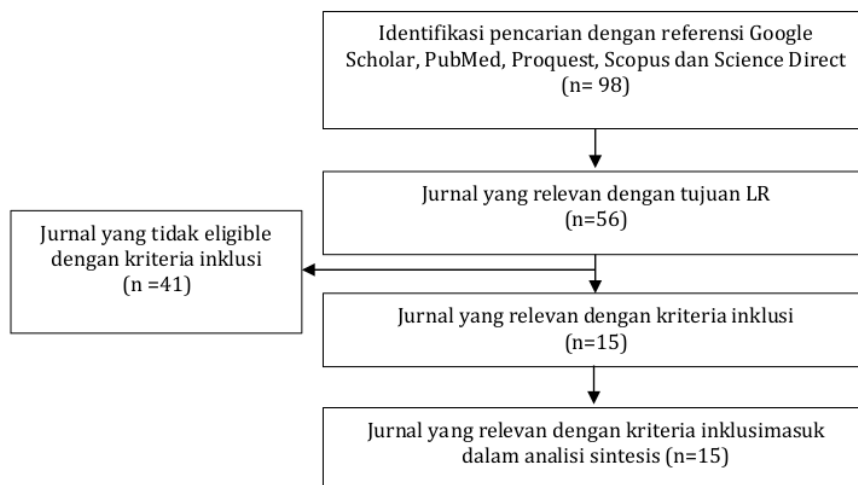
disebabkan oleh trauma tumpul thorax sangat kompleks, hal ini tergantung pada tingkat keparahan yang menyertainya. Sebagian besar dalam literatur telah ditangani secara konservatif. Keberhasilan terapi trombolitik pada oklusi koronaria yang disebabkan oleh trauma tumpul thorax telah banyak dilaporkan. Namun, banyak pasien yang tidak direkomendasikan terapi trombolitik karena terdapat resiko perdarahan dari trauma lain yang menyertai. Hal ini diperkuat oleh Colombo, F., Zuffi, A., & Lupi, A. (2014) yang menyatakan bahwa penatalaksanaan pada kasus trauma jantung disertai trauma lain tidak disarankan untuk terapi trombolitik, tetapi jika pasien memiliki gejala yang khas IMA, tindakan PCI direkomendasikan untuk dilakukan.

Tindakan PCI dengan atau tanpa stent secara signifikan terbukti dapat mengembalikan vaskularisasi arteri koroner yang mengalami oklusi dan perlu dilakukan tidak lebih dari 6 jam pada saat iskemia miokard (Al-Aqeedi, R. F., et al., 2011). Fu, Z. L., & Yao, H. C. (2013) melakukan review jurnal sebanyak 116 jurnal tentang IMA akibat trauma tumpul thorax melibatkan total 122 responden. Semua pasien memenuhi kriteria WHO untuk IMA dengan minimal 2 dari 3 kriteria antara lain; nyeri dada akut yang khas, gambaran IMA pada EKG, kadar enzim miokard signifikan meningkat. Sebanyak 44 responden memilih tindakan PCI dari 122 responden yang mengalami IMA akibat trauma tumpul thorax. Penyebab utama trauma tumpul akibat kecelakaan (29 responden), penyebab lainnya karena tendangan bola ke thorax atau penyebab lainnya (15 responden). 21 responden tidak disertai cedera organ lain, 10 responden hanya disertai dengan fraktur, 13 responden masing-masing disertai dengan kontusio pulmonar, hematoma mediastinal, hematom pericardium, perdarahan vitreous, pneumothorax dan cedera pada organ lain. Tetapi hanya 44 responden dari 122 responden yang dilakukan tindakan emergensi PCI. Hasilnya 2 responden gagal karena terdapat oklusi pada *proximal left anterior*

descending coronary dan diganti dengan tindakan *Coronary Artery Bypass Grafting (CABG)* dan 1 responden mengalami restenosis 1 hari setelah tindakan PCI kemudian dilakukan CABG, sedangkan 38 responden lainnya tidak mengalami komplikasi dan berhasil dalam rekanalisasi arteri koroner.

Pada kasus IMA akibat trauma tumpul thorax disertai dengan cedera perdarahan pada organ lain menjadi perhatian utama ketika akan melakukan tindakan PCI. Sehingga pada saat tindakan PCI perlu penggunaan obat antitrombotik. Tetapi jika perdarahannya masif pada organ serebral, limpa, hepar, dan mediastinum tidak disarankan untuk melakukan tindakan PCI (Fu, Z. L., & Yao, H. C., 2013). Pernyataan ini diperkuat oleh Lin, Y., & Yu, C. (2011), menemukan kasus IMA akibat trauma tumpul thorax disertai dengan trauma serebral yang mendapatkan tindakan PCI. Setelah tindakan emergensi dengan PCI terjadi perdarahan intrakranial kemudian pasien dilakukan tindakan craniotomi dan pasien KRS pada hari ke-50 setelah menjalani rehabilitasi di RS. Reperfusi arteri koroner yang cepat yang berhubungan dengan infark arteri merupakan sebuah kunci penting pada penanganan IMA dan dapat meminimalkan kerusakan miokard serta mengurangi peningkatan angka morbiditas dan mortalitas pada pasien IMA akibat trauma tumpul thorax (Henry, T., Atkins, J., & Cunningham, M., 2006). PCI merupakan strategi reperfusi terbaik pada pasien IMA dengan gambaran EKG ST-elevasi, sehingga memungkinkan identifikasi awal pembuluh darah yang mengalami oklusi, sehingga semakin awal penanganan semakin cepat proses rekanalisasi arteri koroner (Fu, Z. L., & Yao, H. C., 2013).

Menurut Capodanno, et. al. (2018) dibandingkan dengan metode konservatif yaitu dengan fibrinolytic therapy (thrombolytic therapy), primary PCI lebih efektif dalam penanganan myocardial infarction dengan ST-segment elevation. Fibrinolytic therapy memiliki beberapa keterbatasan, yaitu pertama, beberapa pasien myocardial infarction memiliki kontraindikasi dengan fibrinolisis. Kedua, adakalanya



Gambar 1. Proses Seleksi Artikel

thrombolysis tidak muncul pada pasien yang diberi terapi ini, dan ketiga adalah kemungkinan munculnya serangan jantung kembali walaupun setelah melakukan terapi ini. Keterbatasan-keterbatasan ini dapat diminimalisasi dengan primary PCI. Berdasarkan hasil CADILLAC trials, diketahui bahwa sebanyak 40.8% pasien dengan fibrinolytic therapy memiliki resiko mengalami restenosis, sedangkan dengan tindakan primary PCI resikonya turun menjadi 22.2%.

5. KESIMPULAN

Kasus Infark Miokard Akut akibat trauma tumpul thorax jarang terjadi, tetapi dapat mengancam jiwa. Tindakan emergensi Percutaneous Coronary Intervention efektif dilakukan dan merupakan terapi yang aman untuk kasus Infark Miokard Akut akibat trauma tumpul Thorax. Tindakan emergensi Percutaneous Coronary Intervention menjadi pilihan terbaik untuk pasien tanpa disertai dengan perdarahan pada organ lain.

6. DAFTAR PUSTAKA

- Abdolrahimi SA, Sanati HR, Ansari-Ramandi MM, Heris SO, Maadani, M. (2016). Acute myocardial infarction following blunt chest trauma and coronary artery dissection. *J Clin Diagnostic Res*, 10(2),14-15.
- ACLS. (2018). Acute Coronary Syndrome Algorithm. <https://www.acls.net/images/algo-acs.pdf>
- Al-Aqeedi, R. F., Ali, W. M., Al-Ani, F., Abdulrahman, Y. S., & Alnabti, A. (2011). *A blunt chest trauma causing left anterior descending artery dissection and acute myocardial infarction treated by deferred angioplasty*. Qatar: Departements of Cardiology and Cardiovascular Surgery.
- Ander, R., Luis, A., Vitoria, M., Gizem, K., & Manel, S. (2012). Right Coronary Artery Dissection following Blunt Chest Trauma. *The European Society of Cardiology: Acute Cardiovascular Care*, 1(1),50-51
- Asih, N. G. Y., & Effendy, C. (2004). *Keperawatan Medikal Bedah: klien dengan gangguan sistem pernafasan*. Jakarta: EGC.
- Bernardin B. & Torquet J.M. (2012). Initial Management and Resuscitation of Severe Chest Trauma. *Emerg Med Clin North Am*, 30(2),377-400.
- Capodanno D, Alfonso F, Levine GN, Valgimigli M, Angiolillo DJ. (2018). ACC/AHA Versus ESC Guidelines on Dual Antiplatelet Therapy: JACC Guideline Comparison. *J Am Coll Cardiol*. Dec 11;72(23 Pt A):2915-2931.
- Colombo, F., Zuffi, A., & Lupi, A. (2014). Left main dissection complicating blunt chest trauma: case report and review of literatur. *Cardiovascular Revascularization Medicine*.
- Emet, M., Akoz, A., Aslan, S., Saritas, A., Cakir, Z., & Acemoglu, H. (2010). Assessment of cardiac injury in patient with blunt chest trauma. *Eur J. Trauma Surg*, 36, 441-447.
- Fu, Z. L., & Yao, H. C. (2013). Percutaneous coronary intervention for acute myocardial infarction following blunt chest trauma. *International Journal Of Cardiology*, 168(3), 2983-2984.
- Haryanto, Budi. (2018). Percutaneous Coronary Intervention (PCI). Jakarta : Pusat Jantung Nasional. <https://www.pjnhk.go.id/artikel/percutaneous-coronary-intervention-pci>
- Henry, T., Atkins, J., & Cunningham, M. (2006). ST-segment elevation myocardial infarction: recommendations on triage of patients to heart attack centers: is it time for a national policy for the treatment of ST-segment elevation myocardial infarction? *J. Am Coll Cardiol*, 47(7), 1339-1345.
- Jonathan, H., Chung, Christian, C. W., Tan-Lucien, M. H., Jacoba, K., Kathleen, B., et al. (2013). Blunt chest trauma. *American College of Radiology*.
- Lin, Y., & Yu, C. (2011). Acute miocardial infarction caused by coronary artery dissection after a blunt chest trauma. *Intern Med* 50(18), 1969-1971.
- Lobay, K., & Macgougan, C. (2012). Traumatic coronary artery dissection: a case report and literatur review. *J. Emerg Med*, 43(4), 239-243.
- Lolay GA, Abdel-Latif AK. (2016). Trauma induced myocardial infarction. *Int J Cardiol*. 203,19- 21.
- Murphy, S., Xu, J., & Kochanek, K. (2010). Deaths: preliminary data for 2010. *National Center or Health Statistics*, 60(4).
- Gurfinkel, E., & Lernoud, V. (2006). Prevention of myocardial infarction. *Curr Opin Cardiol*, 21(5), 503-509.
- Perez, O., Nair, R.M., Kewan, T., & Al-Jaghbeer, M. (2020). A Rare Case of ST-Elevation Myocardial Infarction After Blunt Chest Trauma. *Cureus*. 12(4), 1-9.
- Rahul, R., Dilip, M., & Pankaj, J. (2013) Acute Myocardial Infarction Following Blunt Chest With Intracranial Bleed: A Rare Case Report. *Indian Heart Journal*, 65, 311-314.
- Tobin, J. M., & Varon, A. J. (2012). Update in trauma anesthesiology: perioperative resuscitation management. *Anesth Analg*, 115(6), 1326-1333.
- Tsai, T., Yang, S., Tsao, T., Huang, K., & Cheng, S. (2005). Delayed diagnosis of post-traumatic acute myocardial infarction complicated by congestive heart failure. *J. Emerg Med*, 29(4), 429-431.
- Waksman R, Di Mario C, Torguson R, Ali ZA, Singh V, Skinner WH, Artis AK, Cate TT, Powers E, Kim C, Regar E, Wong SC, Lewis S, Wykrzykowska J, Dube S, Kazzuha S. (2019). Identification of patients and plaques vulnerable to future coronary events with near-infrared spectroscopy intravascular ultrasound imaging: a prospective, cohort study. *Lancet*. Nov 02;394(10209):1629-1637.

PERCUTANEUS CORONARY INTERVENTION SEBAGAI TINDAKAN EMERGENSI PADA KASUS INFARK MIOKARD AKUT AKIBAT TRAUMA TUMPUL THORAX : LITERATURE REVIEW

ORIGINALITY REPORT

18%

SIMILARITY INDEX

16%

INTERNET SOURCES

5%

PUBLICATIONS

2%

STUDENT PAPERS

PRIMARY SOURCES

1	www.columbiaasia.com Internet Source	3%
2	www.journaltoocs.ac.uk Internet Source	3%
3	lensa.unisayogya.ac.id Internet Source	3%
4	Oscar Perez, Raunak M Nair, Tariq Kewan, Mohammed J Al-Jaghbeer. "A Rare Case of ST-elevation Myocardial Infarction After Blunt Chest Trauma", Cureus, 2020 Publication	2%
5	adisampublisher.org Internet Source	1%
6	repository.stikesdrsoebandi.ac.id Internet Source	1%
7	rcastoragev2.blob.core.windows.net Internet Source	1%

8

Submitted to Sriwijaya University

Student Paper

1 %

9

eprints.ners.unair.ac.id

Internet Source

1 %

10

id.scribd.com

Internet Source

1 %

11

dspace.umkt.ac.id

Internet Source

1 %

Exclude quotes Off

Exclude matches < 1%

Exclude bibliography On

CRITICAL MEDICAL AND SURGICAL NURSING JOURNAL (Jurnal Keperawatan Medikal Bedah dan Kritis)

Vol. 9, No. 2, Oktober 2020

Laman Jurnal: <https://e-journal.unair.ac.id/CMSNJ>

PERCUTANEUS CORONARY INTERVENTION SEBAGAI TINDAKAN EMERGENSI PADA KASUS INFARK MIOKARD AKUT AKIBAT TRAUMA TUMPUL THORAX : LITERATURE REVIEW

(PERCUTANEOUS CORONARY INTERVENTION AS EMERGENCY MEASURES IN THE CASE OF ACUTE MYOCARDIAL INFARCTION DUE TO THORAX TUMPUL TRAUMA : LITERATURE REVIEW)

Ninik Ambar Sari, Nisha Dharmayanti Rianto

STIKES Hang Tuah Surabaya, Surabaya, Indonesia

RIWAYAT ARTIKEL

Diterima: 20 November 2020
Disetujui: 1 Desember 2020

KONTAK PENULIS

Ninik Ambar Sari
niniksht@gmail.com
STIKES Hang Tuah Surabaya,
Surabaya, Indonesia

ABSTRAK

Pendahuluan: Infark miokard akut (IMA) penyebab non aterosklerotik pada dewasa muda disebabkan oleh trauma tumpul thorax merupakan kasus yang langka, tetapi berpotensi mengancam nyawa yang harus ditangani segera pada pasien yang datang ke IGD. Percutaneous Coronary Intervention (PCI) adalah standar emas untuk diagnosis dan manajemen. Karena prognosis pasien ini terkait erat dengan diagnosis dan penatalaksanaan dini, sangat penting untuk menjaga indeks kecurigaan yang tinggi untuk Acute Coronary Syndrome (ACS) pada pasien dengan trauma tumpul thorax dan nyeri dada. Penelitian ini bertujuan untuk menyajikan tindakan PCI pada pasien IMA disebabkan oleh trauma tumpul thorax dan untuk meninjau beberapa literatur mengenai topik ini..

Metode: Penelitian ini merupakan bentuk literature review terhadap artikel dengan tema Percutaneous Coronary Intervention pada pasien infark miokard akut penyebab trauma tumpul thorax. Artikel pada penelitian ini berasal dari database elektronik Google Scholar, PubMed, Proquest, Scopus dan Science Direct dimulai tahun 2005 sampai dengan 2020.

Hasil: Hasil penelusuran menggunakan kata kunci Percutaneous Coronary Intervention, acute myocardial infarction, blunt chest trauma diperoleh 56 artikel. 15 artikel yang memenuhi kriteria inklusi kemudian dilakukan review terhadap full text nya.

Kesimpulan: Tindakan emergensi Percutaneous Coronary Intervention efektif dilakukan dan merupakan terapi yang aman untuk kasus Infark Miokard Akut akibat trauma tumpul Thorax. Tindakan emergensi Percutaneous Coronary Intervention menjadi pilihan terbaik untuk pasien tanpa disertai dengan perdarahan pada organ lain.

Kata Kunci

PCI, IMA, dan Trauma Tumpul Thorax

ABSTRACT

Introduction: Acute myocardial infarction (AMI) as a non-atherosclerotic cause in young adults caused by blunt thoracic trauma is a rare, but potentially life-threatening case that must be treated immediately in patients who come to the ER. Percutaneous Coronary Intervention (PCI) is the gold standard for diagnosis and management. Because the prognosis of this patient is closely related to early diagnosis and management, it is very important to maintain a high index of suspicion for Acute Coronary Syndrome (ACS) in patients with blunt thoracic trauma and chest pain. This study aims to present PCI action in AMI patients caused by blunt thoracic trauma and to review some literature on this topic.

Method: This study is a form of literature review of articles with the theme Percutaneous Coronary Intervention in patients with acute myocardial infarction that cause blunt

thorax trauma. Articles in this study came from the electronic databases of Google Scholar, PubMed, Proquest, Scopus and Science Direct from 2005 to 2020.

Result: Search results using the keywords Percutaneous Coronary Intervention, acute myocardial infarction, blunt chest trauma were obtained 56 articles. 15 articles that met the inclusion criteria were then reviewed for their full text.

Conclusion: Percutaneous Coronary Intervention emergency measures are effective and safe therapy for cases of acute myocardial infarction due to blunt Thorax trauma. Percutaneous Coronary Intervention emergency measures are the best choice for patients without bleeding in other organs.

Keywords

PCI, IMA, Blunt Chest Trauma

Kutip sebagai:

Ambarsari, N., & Rinarto, N. D. (2020). Percutaneous Coronary Intervention sebagai Tindakan Emergensi Pada Kasus Infark Miokard Akut Akibat Trauma Tumpul Thorax: Literature Review. *Crit. Méd. Surgical. Nurs. J.*, 9(2), 62-66.

1. LATAR BELAKANG

Trauma tumpul thorax adalah cedera non penetrasi pada dinding thorax atau organ thorax karena mekanisme seperti kompresi, trauma langsung, atau kekuatan akselerasi atau deselerasi dan merupakan masalah utama yang paling sering terjadi pada bagian emergensi (Emet, M., et al., 2010). Trauma tumpul thorax dapat mengenai jantung, pleura dan paru-paru, diafragma, atau organ-organ dalam mediastinum. Komplikasi trauma tumpul thorax yang paling sering adalah kontusio miokard disertai dengan nekrosis miokard, aritmia, efusi pericardial atau tamponade, diseksi arteri aorta, dan ruptur miokard (Colombo, F., Zuffi, A., & Lupi, A., 2014). Insiden trauma tumpul thorax sering terjadi dan jika tidak ditangani segera dapat menyebabkan kematian (Bernardin & Torquet, 2012). Trauma dada menjadi penyebab kematian utama pada dewasa (Ander, R, et.al, 2012).

Kejadian trauma tumpul thorax sering terjadi di Amerika Serikat dan merupakan penyebab signifikan kematian pada anak remaja. Penyebab terbesar berkaitan dengan mekanisme tinggi energi seperti kecelakaan kendaraan bermotor, tabrakan sepeda motor dan terjatuh (Jonathan, H., et al., 2013). Menurut Tobin, J. M., & Varon, A. J. (2012) trauma merupakan penyebab kematian utama ketiga setelah penyakit jantung dan kanker untuk semua golongan usia di Amerika Serikat. Kasus trauma jantung akibat trauma tumpul thorax jarang terjadi, sekitar 5 - 15% dari trauma dada (Colombo, F., Zuffi, A., & Lupi, A., 2014). Perez, et.al (2020) menyatakan 77 kasus trauma tumpul thorax yang menyebabkan IMA, 64% diantaranya terkait kecelakaan lalu lintas dan 4% terkait dengan perkelahian. Sesaat setelah kejadian trauma tumpul thorax, terjadi kontusio miokard luas yang memperparah terjadinya IMA dengan temuan EKG yang khas.

Trauma tumpul thorax mengakibatkan jantung dan arteri koroner mengalami trauma, hal ini terjadi akibat mekanisme deselerasi secara cepat dan mengakibatkan terjadi robekan pada organ jantung dan sekitarnya (Rahul, Dilip & Pankaj, 2013). Infark

Miokard Akut (IMA) terjadi akibat robekan intima jantung, perdarahan di subintimal koroner, trombosis intra luminal, spasme vascular, ruptur plak arteriosklerosis yang sebelumnya sudah ada, diseksi arteri koroner, spasme dan ruptur yang menjadi penyebab umum oklusi koroner. Oklusi arteri koroner atau IMA akibat trauma tumpul thorax membawa resiko yang signifikan terhadap morbiditas dan mortalitas (Colombo, F., Zuffi, A., & Lupi, A., 2014, dan Lobay, K., & Macgougan, C., 2012).

Waktu terjadinya IMA pada pasien yang datang di ruang emergensi tidak jelas, karena seringkali pada awal penanganan, tim medis tidak melakukan pemeriksaan secara spesifik mengenai tanda iskemia miokard pada pasien. Oleh karena itu, tim medis harus merekomendasikan untuk melakukan pemeriksaan secara spesifik ketika ditemukan pasien datang ke ruang emergensi dengan keluhan tidak nyaman pada dada akibat trauma tumpul thorax, trauma arteri koroner, atau iskemia miokard. Pemeriksaan spesifik meliputi monitoring EKG berkelanjutan, tes serial troponin, dan *echocardiographic*.

Penatalaksanaan *acute coronary syndrome* (ACS) dengan trauma tumpul thorax atau tanpa trauma pada prinsipnya sama, yaitu saat terjadi ST Elevasi maka harus dilakukan segera revaskularisasi salah satunya dengan cara dilakukan terapi *Percutaneous Coronary Intervention* (Perez, et al., 2020). Hal ini membuat peneliti tertarik untuk mengkaji lebih lanjut mengenai terapi *Percutaneous Coronary Intervention* pada kasus Infark Miokard Akut akibat trauma tumpul thorax. Tujuan dari penelitian ini adalah menyajikan dasar-dasar terapi *Percutaneous Coronary Intervention* sebagai tindakan emergensi pada kasus Infark Miokard Akut akibat trauma tumpul thorax.

2. METODE

Penelitian ini merupakan penelitian yang berbentuk *Literature Review*. Penelitian ini dipakai untuk mengumpulkan data atau sumber yang berhubungan dengan topik dari berbagai sumber seperti jurnal, buku, internet, daftar pustaka lainnya.

Peneliti melakukan penelusuran ke berbagai search engine diantaranya : Google Scholar, PubMed,

Proquest, Scopus dan Science Direct dengan menggunakan kata kunci, *Percutaneous Coronary Intervention, acute myocardial infarction, blunt chest trauma*. Kemudian artikel atau jurnal yang sesuai dengan kriteria inklusi dan eksklusi diambil untuk selanjutnya dianalisis. Kriteria inklusi diantaranya adalah artikel terbitan 2000-2020, berbahasa Indonesia dan Inggris, tema tentang *Percutaneous Coronary Intervention* sebagai tindakan emergensi pada kasus Infark Miokard Akut akibat trauma tumpul thorax, subyek pada manusia, desain penelitian primer : studi korelasi dan studi komparasi. Kriteria eksklusi adalah tidak tersedia *fulltext* format pdf dan duplikasi artikel.

3. HASIL

Deskripsi dari Percutaneous Coronary Intervention pada Pasien Infark Miokard Akut

Kejadian trauma tumpul thorax yang menyebabkan kerusakan pada jantung seperti oklusi arteri koronaria, contusion miokard, rupture ventricular, ventrikel septal defect penyebab dengan IMA (Rahul, Dilip & Pankaj, 2013). IMA dengan gambaran ST elevasi (STEMI) akibat trauma tumpul thorax sangat jarang terjadi. Beberapa laporan kasus telah menggambarkan kerusakan pada *left anterior descending artery* (LAD) disebabkan karena posisinya dekat dengan thorax. Kekuatan pergeseran yang terjadi pada arteri koronaria selama trauma dapat menyebabkan robekan pada intimal dan thrombosis intraluminal (Abdolrahimi, et al, 2016). Ruptur vaskula, emboli pada arteri koronaria, fisura dari plak arteriosklerosis yang terlepas dan spasme vascular di lokasi cedera dapat memicu terjadinya IMA (Lolay & Abdel, 2016). Kejadian Infark Miokard Akut (IMA) akibat trauma tumpul thorax merupakan komplikasi yang mengancam jiwa dari trauma tumpul thorax (Gurfinkel, E., & Lernoud, V., 2006). Pengenalan awal dan manajemen yang tepat dari kondisi ini sangat penting dalam mengurangi angka morbiditas dan mortalitas pada pasien trauma (Tsai, TN, et al., 2005).

Pasien dengan nyeri dada tipikal harus dievaluasi untuk kemungkinan MI. EKG dan penanda jantung merupakan alat awal yang sangat baik dan keberadaan gejala harus segera dipantau dengan troponin serial dan EKG setiap tiga sampai enam jam. Ekokardiogram disamping bed pasien adalah alat yang sangat berguna untuk mengidentifikasi komplikasi yang mengancam jiwa. Pasien dengan STEMI harus segera dievaluasi oleh kardiologi untuk kemungkinan intervensi darurat. Karena obstruksi arteri koroner akibat trauma adalah patofisiologi utama,

PCI adalah standar emas untuk diagnosis dan manajemen. Karena prognosis pasien ini terkait erat dengan diagnosis dan penatalaksanaan dini, sangat penting untuk menjaga indeks kecurigaan yang tinggi

untuk Acute Coronary Syndrome (ACS) pada pasien dengan trauma tumpul thorax dan nyeri dada (Perez, et.al., 2020).

Hal ini didukung oleh Al-Aqeedi (2011) yang menyatakan bahwa penanganan awal pada pasien IMA akibat trauma tumpul thorax dengan tindakan *Percutaneous Coronary Intervention* (PCI) dengan atau tanpa stent secara signifikan terbukti dapat mengembalikan vaskularisasi arteri koroner yang mengalami oklusi.

Intervensi koroner perkutan (PCI) juga dikenal dengan coronary angioplasty adalah prosedur invasif non-bedah dengan tujuan untuk meringankan penyempitan atau penyumbatan arteri koroner dan meningkatkan suplai darah ke jaringan iskemik. Ini biasanya dicapai dengan metode yang berbeda, yang paling umum adalah pengelembungan segmen sempit atau pemasangan stent untuk menjaga arteri tetap terbuka. Dengan dilakukannya PCI, gejala dari nyeri dada (angina), sesak nafas (dyspnea), dan congestive heart failure dapat dihilangkan (Capodanno, et.al., 2018).

Arteri koroner dapat diakses untuk angiogram melalui pendekatan radial atau femoralis. Secara umum, pendekatan arteri radial lebih disukai untuk mengurangi risiko perdarahan di lokasi akses karena arteri radial dapat dengan mudah tertekan terhadap tulang radial, dibandingkan dengan arteri femoralis. Namun, akses ke arteri radial membutuhkan pengalaman dan keahlian karena ukurannya yang kecil. Sebelum akses melalui arteri radial, sirkulasi palmar arch harus dinilai untuk menghindari iskemia tangan dari komplikasi selama prosedur (Waksman, et.al., 2019).

Risiko minor seperti memar pada pergelangan tangan atau pangkal paha akibat penusukan, reaksi alergi terhadap kontras, dan gangguan fungsi ginjal akibat zat kontras yang berlebihan. Komplikasi yang lebih serius seperti stroke, gangguan irama yang fatal seperti VT/VF, Infark Miokard, Diseksi Aorta, dan kematian pada tindakan PCI atau PTCA biasanya kecil (< 1%). Biasanya komplikasi lebih sering terjadi pada pasien dengan kondisi penyakit yang berat, usia tua > 75 tahun, adanya penyakit penyerta seperti ginjal dan kencing manis, penderita wanita, pompa jantung yang menurun, serta penyempitan yang banyak dan berat (Haryanto, 2018).

4. PEMBAHASAN

Manajemen untuk IMA akibat trauma tumpul thorax secara optimal belum ditetapkan, hal ini disebabkan oleh insiden yang jarang pada kasus tersebut membuat skala uji klinis menjadi luas dan sulit. Banyak penelitian sebelumnya menyatakan penggunaan terapi trombolitik cocok untuk kasus oklusi arteri koroner. Namun, banyak pasien dengan kasus trauma tidak cocok dengan terapi trombolitik karena resiko perdarahan dari trauma penyerta lainnya (Colombo, F., Zuffi, A., & Lupi, A., 2014).

Menurut Bernardin & Torquet (2012) menyatakan bahwa Penatalaksanaan IMA yang

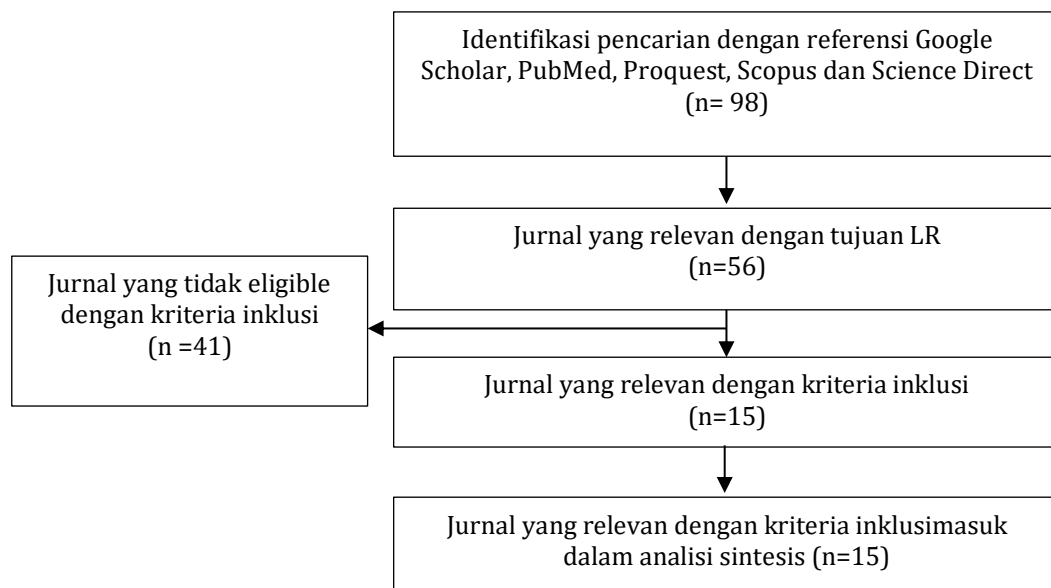
disebabkan oleh trauma tumpul thorax sangat kompleks, hal ini tergantung pada tingkat keparahan yang menyertainya. Sebagian besar dalam literatur telah ditangani secara konservatif. Keberhasilan terapi trombolitik pada oklusi koronaria yang disebabkan oleh trauma tumpul thorax telah banyak dilaporkan. Namun, banyak pasien yang tidak direkomendasikan terapi trombolitik karena terdapat resiko perdarahan dari trauma lain yang menyertai. Hal ini diperkuat oleh Colombo, F., Zuffi, A., & Lupi, A. (2014) yang menyatakan bahwa penatalaksanaan pada kasus trauma jantung disertai trauma lain tidak disarankan untuk terapi trombolitik, tetapi jika pasien memiliki gejala yang khas IMA, tindakan PCI direkomendasikan untuk dilakukan.

Tindakan PCI dengan atau tanpa stent secara signifikan terbukti dapat mengembalikan vaskularisasi arteri koroner yang mengalami oklusi dan perlu dilakukan tidak lebih dari 6 jam pada saat iskemia miokard (Al-Aqeedi, R. F., et al., 2011). Fu, Z. L., & Yao, H. C. (2013) melakukan review jurnal sebanyak 116 jurnal tentang IMA akibat trauma tumpul thorax melibatkan total 122 responden. Semua pasien memenuhi kriteria WHO untuk IMA dengan minimal 2 dari 3 kriteria antara lain; nyeri dada akut yang khas, gambaran IMA pada EKG, kadar enzim miokard signifikan meningkat. Sebanyak 44 responden memilih tindakan PCI dari 122 responden yang mengalami IMA akibat trauma tumpul thorax. Penyebab utama trauma tumpul akibat kecelakaan (29 responden), penyebab lainnya karena tendangan bola ke thorax atau penyebab lainnya (15 responden). 21 responden tidak disertai cedera organ lain, 10 responden hanya disertai dengan fraktur, 13 responden masing-masing disertai dengan kontusio pulmonar, hematoma mediastinal, hematomi pericardium, perdarahan vitreous, pneumothorax dan cedera pada organ lain. Tetapi hanya 44 responden dari 122 responden yang dilakukan tindakan emergensi PCI. Hasilnya 2 responden gagal karena terdapat oklusi pada *proximal left anterior*

descending coronary dan diganti dengan tindakan *Coronary Artery Bypass Grafting* (CABG) dan 1 responden mengalami restenosis 1 hari setelah tindakan PCI kemudian dilakukan CABG, sedangkan 38 responden lainnya tidak mengalami komplikasi dan berhasil dalam rekanalisasi arteri koroner.

Pada kasus IMA akibat trauma tumpul thorax disertai dengan cedera perdarahan pada organ lain menjadi perhatian utama ketika akan melakukan tindakan PCI. Sehingga pada saat tindakan PCI perlu penggunaan obat antitrombotik. Tetapi jika perdarahannya masif pada organ serebral, limpa, hepar, dan mediastinum tidak disarankan untuk melakukan tindakan PCI (Fu, Z. L., & Yao, H. C., 2013). Pernyataan ini diperkuat oleh Lin, Y., & Yu, C. (2011), menemukan kasus IMA akibat trauma tumpul thorax disertai dengan trauma serebral yang mendapatkan tindakan PCI. Setelah tindakan emergensi dengan PCI terjadi perdarahan intrakranial kemudian pasien dilakukan tindakan craniotomi dan pasien KRS pada hari ke-50 setelah menjalani rehabilitasi di RS. Reperfusi arteri koroner yang cepat yang berhubungan dengan infark arteri merupakan sebuah kunci penting pada penanganan IMA dan dapat meminimalkan kerusakan miokard serta mengurangi peningkatan angka morbiditas dan mortalitas pada pasien IMA akibat trauma tumpul thorax (Henry, T., Atkins, J., & Cunningham, M., 2006). PCI merupakan strategi reperfusi terbaik pada pasien IMA dengan gambaran EKG ST-elevasi, sehingga memungkinkan identifikasi awal pembuluh darah yang mengalami oklusi, sehingga semakin awal penanganan semakin cepat proses rekanalisasi arteri koroner (Fu, Z. L., & Yao, H. C., 2013).

Menurut Capodanno, et. al. (2018) dibandingkan dengan metode konservatif yaitu dengan fibrinolytic therapy (thrombolytic therapy), primary PCI lebih efektif dalam penanganan myocardial infarction dengan ST-segment elevation. Fibrinolytic therapy memiliki beberapa keterbatasan, yaitu pertama, beberapa pasien myocardial infarction memiliki kontraindikasi dengan fibrinolisis. Kedua, adakalanya



Gambar 1. Proses Seleksi Artikel

thrombolysis tidak muncul pada pasien yang diberi terapi ini, dan ketiga adalah kemungkinan munculnya serangan jantung kembali walaupun setelah melakukan terapi ini. Keterbatasan-keterbatasan ini dapat diminimalisasi dengan primary PCI. Berdasarkan hasil CADILLAC trials, diketahui bahwa sebanyak 40.8% pasien dengan fibrinolytic therapy memiliki resiko mengalami restenosis, sedangkan dengan tindakan primary PCI resikonya turun menjadi 22.2%.

5. KESIMPULAN

Kasus Infark Miokard Akut akibat trauma tumpul thorax jarang terjadi, tetapi dapat mengancam jiwa. Tindakan emergensi Percutaneous Coronary Intervention efektif dilakukan dan merupakan terapi yang aman untuk kasus Infark Miokard Akut akibat trauma tumpul Thorax. Tindakan emergensi Percutaneous Coronary Intervention menjadi pilihan terbaik untuk pasien tanpa disertai dengan perdarahan pada organ lain.

6. DAFTAR PUSTAKA

Abdolrahimi SA, Sanati HR, Ansari-Ramandi MM, Heris SO, Maadani, M. (2016). Acute myocardial infarction following blunt chest trauma and coronary artery dissection. *J Clin Diagnostic Res*, 10(2),14-15.

ACLS. (2018). Acute Coronary Syndrome Algorithm. <https://www.acls.net/images/algo-acgs.pdf>

Al-Aqeedi, R. F., Ali, W. M., Al-Ani, F., Abdulrahman, Y. S., & Alnabti, A. (2011). *A blunt chest trauma causing left anterior descending artery dissection and acute myocardial infarction treated by deferred angioplasty*. Qatar: Departements of Cardiology and Cardiovascular Surgeryo.

Ander, R., Luis, A., Vitoria, M., Gizem, K., & Manel, S. (2012). Right Coronary Artery Dissection following Blunt Chest Trauma. *The European Society of Cardiology: Acute Cardiovascular Care*, 1(1),50-51

Asih, N. G. Y., & Effendy, C. (2004). *Keperawatan Medikal Bedah: klien dengan gangguan sistem pernafasan*. Jakarta: EGC.

Bernardin B. & Torquet J.M. (2012). Initial Management and Resuscitation of Severe Chest Trauma. *Emerg Med Clin North Am*, 30(2),377-400.

Capodanno D, Alfonso F, Levine GN, Valgimigli M, Angiolillo DJ. (2018). ACC/AHA Versus ESC Guidelines on Dual Antiplatelet Therapy: JACC Guideline Comparison. *J Am Coll Cardiol*. Dec 11;72(23 Pt A):2915-2931.

Colombo, F., Zuffi, A., & Lupi, A. (2014). Left main dissection complicating blunt chest trauma: case report and review of literatur. *Cardiovascular Revascularization Medicine*.

Emet, M., Akoz, A., Aslan, S., Saritas, A., Cakir, Z., & Acemoglu, H. (2010). Assessment of cardiac injury in patient with blunt chest trauma. *Eur J. Trauma Surg*, 36, 441-447.

Fu, Z. L., & Yao, H. C. (2013). Percutaneous coronary intervention for acute myocardial infarction following blunt chest trauma. *International Journal Of Cardiology*, 168(3), 2983-2984.

Haryanto, Budi. (2018). Percutaneous Coronary Intervention (PCI). Jakarta : Pusat Jantung Nasional.<https://www.pjnhk.go.id/artikel/percutaneous-coronary-intervention-pci>

Henry, T., Atkins, J., & Cunningham, M. (2006). ST-segment elevation myocardial infarction: recommendations on triage of patients to heart attack centers: is it time for a national policy for the treatment of ST-segment elevation myocardial infarction? *J. Am Coll Cardiol*, 47(7), 1339-1345.

Jonathan, H., Chung, Christian, C. W., Tan-Lucien, M. H., Jacoba, K., Kathleen, B., et al. (2013). Blunt chest trauma. *American College of Radiology*.

Lin, Y., & Yu, C. (2011). Acute miocardial infarction caused by coronary artery dissection after a blunt chest trauma. *Intern Med* 50(18), 1969-1971.

Lobay, K., & Macgougan, C. (2012). Traumatic coronary artery dissection: a case report and literatur review. *J. Emerg Med*, 43(4), 239-243.

Lolay GA, Abdel-Latif AK. (2016). Trauma induced myocardial infarction. *Int J Cardiol*. 203,19- 21.

Murphy, S., Xu, J., & Kochanek, K. (2010). Deaths: preliminary data for 2010. *National Center or Health Statistics*, 60(4).

Gurfinkel, E., & Lernoud, V. (2006). Prevention of miocardial infarction. *Curr Opin Cardiol*, 21(5), 503-509.

Perez, O., Nair, R.M., Kewan, T., & Al-Jaghbeer, M. (2020). A Rare Case of ST-Elevation Myocardial Infarction After Blunt Chest Trauma. *Cureus*. 12(4), 1-9.

Rahul, R., Dilip, M., & Pankaj, J. (2013) Acute Myocardial Infarction Following Blunt Chest With Intracranial Bleed: A Rare Case Report. *Indian Heart Journal*, 65, 311-314.

Tobin, J. M., & Varon, A. J. (2012). Update in trauma anesthesiology: perioperative resuscitation management. *Anesth Analg*, 115(6), 1326-1333.

Tsai, T., Yang, S., Tsao, T., Huang, K., & Cheng, S. (2005). Delayed diagnosis of post-traumatic acute myocardial infarction complicated by congestive heart failure. *J. Emerg Med*, 29(4), 429-431.

Waksman R, Di Mario C, Torguson R, Ali ZA, Singh V, Skinner WH, Artis AK, Cate TT, Powers E, Kim C, Regar E, Wong SC, Lewis S, Wykrzykowska J, Dube S, Kazziha S. (2019). Identification of patients and plaques vulnerable to future coronary events with near-infrared spectroscopy intravascular ultrasound imaging: a prospective, cohort study. *Lancet*. Nov 02;394(10209):1629-1637.